

УДК 615.47

<sup>1</sup>Я. В. НОСОВА, <sup>1</sup>О.Г. АВРУНІН, <sup>2</sup>Н. О. ШУШЛЯПИНА, ІБРАГІМ ЮНУСС АБДЕЛХАМІД<sup>1</sup>, АЛОФИ БЕНДЕР АЛИ САЛЕХ<sup>3</sup>

## ДІАГНОСТИЧНА ЗНАЧИМІСТЬ МЕТОДІВ ВИЗНАЧЕННЯ ПОРУШЕНЬ НОСОВОГО ДИХАННЯ

<sup>1</sup>Харківський національний університет радіоелектроніки

Проспект Науки, 14, м. Харків, 61166, Україна

Тел. (057) 51-32-56, e-mail: oleh.avrunin@nure.ua

<sup>2</sup>Харківський національний медичний університет

<sup>3</sup>Університет Умм-аль-кура, м. Мека, Саудовська Аравія

**Анотація.** При діагностиці порушень носового дихання основними інструментальними діагностичними методами є оптична ендоскопія носа, рентгенівська комп'ютерна спіральна (або конусно-променева) томографія носа та придаткових пазух, а також риноманометрія. Статистика включала 286 пацієнтів з порушенням носового дихання і контрольну групу 60 осіб. Пацієнти були поділені на дві групи – з порушеннями носового дихання різної природи та умовною нормою (контрольна група). Ймовірність помилки виявлення порушень носового дихання становить 0,27 (нормована Евклідова відстань 1,82). З урахуванням додавання в модель дискримінації даних комп'ютерної томографії помилка діагностики знижується до 0,11 відстані 3,19. При додаванні в модель даних риноманометрії сумарна нормована Евклідова відстань збільшується до 3,96, а ймовірність прийняття діагностичного рішення відповідно зменшується до 0,05. Таким чином, риноманометричні дані дозволяють доповнити результатами функціональних тестів відомості про зміни архітекtonіки носової порожнини за рахунок оцінки впливу анатомічних структур на назальну аеродинаміку та додатково знизити ймовірність помилки діагностичних рішень при виявленні порушень носового дихання.

**Ключові слова:** дихання носове, аеродинаміка вдиху, мікроциркуляція, риноманометрія

**Abstract.** In the diagnosis of nasal breathing disorders, the main instrumental diagnostic methods are optical endoscopy of the nose, X-ray computed spiral (or cone-beam) tomography of the nose and paranasal sinuses, as well as rhinomanometry. The statistics included 286 patients with nasal breathing disorders and a control group of 60 people. Patients were divided into two groups - with nasal breathing disorders of different nature and conditional norm (control group). The probability of error in detecting nasal breathing disorders is 0.27 (normalized Euclidean distance 1.82). Taking into account the addition of computed tomography data to the discrimination model, the diagnostic error decreases to 0.11 at a distance of 3.19. When rhinomanometry data are added to the model, the total normalized Euclidean distance increases to 3.96, and the probability of making a diagnostic decision, respectively, decreases to 0.05. Thus, rhinomanometric data make it possible to supplement the results of functional tests with information about changes in the architectonics of the nasal cavity by assessing the effect of anatomical structures on nasal aerodynamics and further reduce the likelihood of errors in diagnostic decisions when detecting disturbances in nasal breathing.

**Keywords:** nasal breathing, aerodynamics of inspiration, microcirculation, rhinomanometry

**DOI:** 10.31649/1681-7893-2021-41-1-47-58

### ВСТУП

При діагностиці порушень носового дихання основними інструментальними діагностичними методами [1-3] є оптична ендоскопія носа, рентгенівська комп'ютерна спіральна (або конусно-променева) томографія носа та придаткових пазух, а також риноманометрія.

За допомогою ендоскопічних методів [1,4] можливо візуально оцінити розташування кістково-хрящових структур та стан слизової оболонки носової порожнини. Комп'ютерна томографія дозволяє докладно візуалізувати архітекtonіку порожнини носа та придаткових пазух, відобразити анатомічні структури досліджуваної області та зміни щільності вмісту в порожнинах [5-6].

**Метою роботи** є обґрунтувати вклад показників методів ендоскопії, комп'ютерної томографії та риноманометрії для отримання діагностичних рішень при виявленні порушень носового дихання [3-6].

### МЕТОД ДОСЛІДЖЕННЯ

Риноманометрія (застосовувався метод задньої активної риноманометрії при форсованому диханні) дозволяє провести тестування носового дихання та оцінити вплив змін конфігурації носової порожнини на функцію носового дихання. При цьому є доцільним обґрунтувати внесок показників даних методів для отримання діагностичних рішень.

Статистика включала 286 пацієнтів з порушенням носового дихання і контрольну групу 60 осіб. Пацієнти були поділені на дві групи – з порушеннями носового дихання різної природи та умовною нормою (контрольна група).

### ДІАГНОСТИЧНІ МОЖЛИВОСТІ ОСНОВНИХ ІНСТРУМЕНТАЛЬНИХ МЕТОДІВ ДОСЛІДЖЕНЬ В РИНОЛОГІЇ

Ендоскопія вже набула широкого розповсюдження у багатьох галузях медицини [1-5]. Використання методів ендоскопічної діагностики й хірургії в ринології почалося в 60–70 роки ХХ сторіччя після розробки ригідних оптичних систем Хопкінса. Базуючись на нових технічних можливостях були розроблені теоретичне обґрунтування й фізіологічні концепції даного методу. Зараз ендоскопічна й мікроскопічна функціональна ринохірургія є основними методами хірургічного лікування риносинуситів.

Ендоскопічне дослідження порожнини носа може бути виконано твердим, або гнучким ендоскопом. Ендоскопію необхідно починати без попередньої підготовки порожнини носа. Це важливо для оцінки стану носового клапана і визначення кольору слизової оболонки. Для цього ендоскоп вводиться тільки в присінок порожнини носа. Після цього можна застосовувати анемізацію порожнини носа та проводити аплікаційну анестезію. Зовнішній вигляд ендоскопічної системи під час проведення оперативного втручання наведено на рис. 1,а. Також, ендоскопічну картину при викривленні носової перегородки наведено на рис. 1,б. [4]

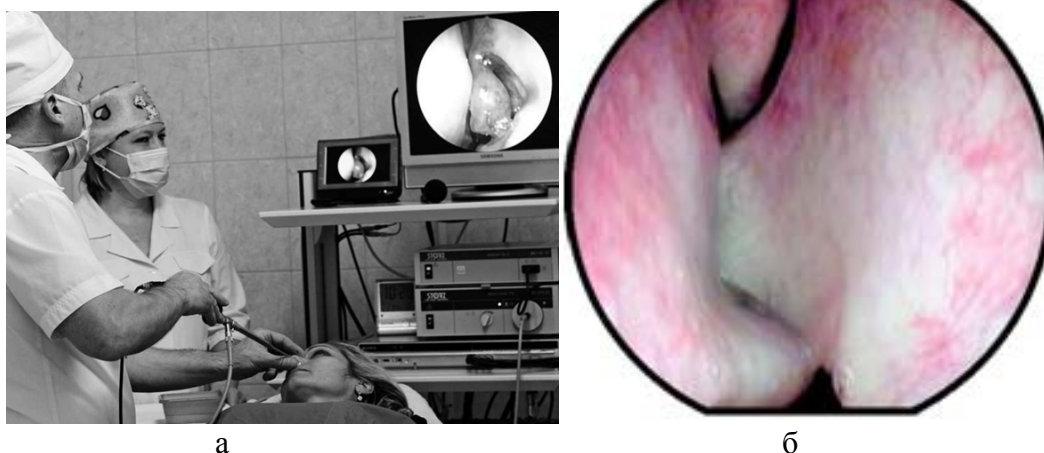


Рис.1. – Ендоскопічне дослідження в ринології: а) проведення ендоскопії під час оперативного втручання; б) ендоскопічне зображення при викривленні носової перегородки [4]

При стандартному дослідженні спочатку ендоскоп проводять по нижньому носовому ходу, звертаючи увагу на колір слизової оболонки нижньої носової раковини, наявність та характер виділень на дні порожнини носа. Потім, у міру просування ендоскопа в носоглотку, оцінюють розміри задніх кінців нижніх носових раковин, а також стан глоткового мигдалику й устів слухових труб. Слизово-гнійне відокремлюване з уражених навколоносових пазух може транспортуватися миготливим епітелієм прямо через устя слухової труби, і цей момент може бути пусковим у розвитку ексудативного або хронічного запального процесу в середньому вусі.

Ендоскопія допомагає виявити кісти носоглотки. Під час дослідження носоглотки в пацієнтів, що страждають храпом або синдромом нічного апное, обов'язково необхідно звертати увагу на розміри трубних мигдалин. Різко гіпертрофована лімфоїдна тканина бічних валиків носоглотки призводить до воронкоподібного звуження її просвіту, що є однією із причин обструкції дихальних шляхів під час сну.

Наступний момент дослідження – проведення ендоскопа по середньому носовому ходу. При цьому ендоскоп спочатку орієнтують сагітально, оглядаючи передній кінець середньої носової раковини й гачкоподібний відросток, а потім, проводячи дистальний кінець ендоскопа між зазначеними утвореннями, розвертають його в краніальному й латеральному напрямках і оглядають ділянку лійки й ґратчасту буллу. Оглядається задній кінець середньої раковини із внутрішньої сторони, доріжка евакуації слизу з верхньощелепної й лобної пазух, доступна для огляду частина латерального синуса, булла, півмісячна щілина, гачкоподібний відросток, передній кінець середньої носової раковини, клітини.

Парадоксально вигнута середня носова раковина може різко звужувати середній носовий хід.

Нижній носовий хід оглядається при підведенні ендоскопа під нижню раковину. Не завжди можна бачити вихід слізно-носового каналу. Він розташований ближче до переднього кінця нижньої раковини на своді нижнього носового ходу. Ушкодження слизової оболонки латеральної стінки нижнього носового ходу веде до порушення мукоциліарного транспорту в цій зоні.

В кожному конкретному випадку передопераційне ендоскопічне обстеження треба проводити якомога ретельніше, щоб не пропустити важливі для з'ясування патогенезу захворювання морфологічні та функціональні порушення.

Основним методом інтраскопічної діагностики внутрішньочерепних структур тривалий час була рентгенографія [4,7], яку засновано на ослабленні рентгенівського випромінювання під час його проходження через різні тканини, що призводить до відображення інтегральної характеристики щільності досліджуваних структур на рентгеночутливій плівці, або матриці детекторів. Метод має високу роздільну здатність за координатами – близько 20 пар лін/мм для плівки і близько 4 пар лін/мм для цифрових рентгенографічних систем [7]. Однак накладення тіней від об'єктів, що знаходяться на шляху проходження променя, ускладнює візуалізацію анатомічних структур та візуалізацію патологічних змін.

На сьогодні найбільш універсальним методом анатомічного картування внутрішньочерепних структур є рентгенівська комп'ютерна томографія [8-11]. Метод, який заснований на скануванні голови вузьким пучком рентгенівських променів і формуванні після обчислювальної реконструкції зареєстрованих даних окремі пошарових зображень анатомічних структур з одночасною візуалізацією кісткових об'єктів, мозкової тканини і шлуночків, судин (при використанні контрастних речовин) і повітряних порожнин (див. рис. 2). Принципова відмінність методу рентгенівської комп'ютерної томографії від стандартної рентгенографії полягає у відсутності

інтегрального поглинання випромінювання, яке пройшло через об'єкт. Дані візуалізації при цьому є результатом вимірювань і обчислень коефіцієнтів ослаблення рентгенівського випромінювання, що належать виключно до вибраного шару. Як наслідок цього, зображення томографічного зрізу має вищу контрастність через відсутність тіней і в кожному перетині можна відображати тканини, що відрізняються за поглинанням. Даний метод і його розвиток – спіральна комп'ютерна томографія СКТ [30–40], мультиспіральна комп'ютерна томографія МСКТ та конусна-променева томографія [4] дозволяють забезпечити просторову роздільну здатність в межах одного зрізу до 0,1 мм з відстанню між площинами зрізів до 0,5 мм.

У ринології рентгенівська комп'ютерна томографія дозволяє візуалізувати повітряні шляхи, кісткові структури, простори і співустья придаткових пазух носа, а також товщину слизової оболонки верхніх дихальних шляхів, стан якої є в ряді випадків важливим діагностичним критерієм [2-4].

У комплекс передопераційного обстеження входить рентгенівська комп'ютерна томографія навколоносових пазух, що має на меті:

- діагностику поширеності патологічного процесу в пазухах;
- виявлення причин, що призводять до рецидивування синуситу;
- уточнення індивідуальних особливостей будови порожнини носа та навколоносових пазух, які здатні стати причиною інтраопераційних ускладнень.

Найбільш важливими моментами, на які слід звертати увагу в ході аналізу комп'ютерних томограм, є: наявність булли середньої носової раковини, клітин Галлера, аномалій будови гачкоподібних відростків або середніх носових раковин, розміри гратчастої булли й кліти. Ці анатомічні деталі сприяють обструкції остіомеатального комплексу і є причинами рецидивування запального процесу у лобних пазухах, верхньощелепних і передніх відділах гратчастого лабіринту.

Крім цього, комп'ютерна томографія може виявити деформації перегородки носа, невидимі при передній риноскопії, а іноді навіть під час ендоскопічного дослідження через обтуруючі поліпи або різанням гіпертрофії носових раковин, наприклад, такі, як гребінь або шип у задніх відділах перегородки носа.

Наявність комп'ютерних томограм допомагає хірургові уникнути в ході операції ушкодження життєво важливих навколишніх структур: очниці, зорових нервів, основи черепа й великих судин. Дослідження проводять у аксіальній площині та за мультипланарними реконструкціями у фронтальній та сагітальній проекціях (див. рис. 2).

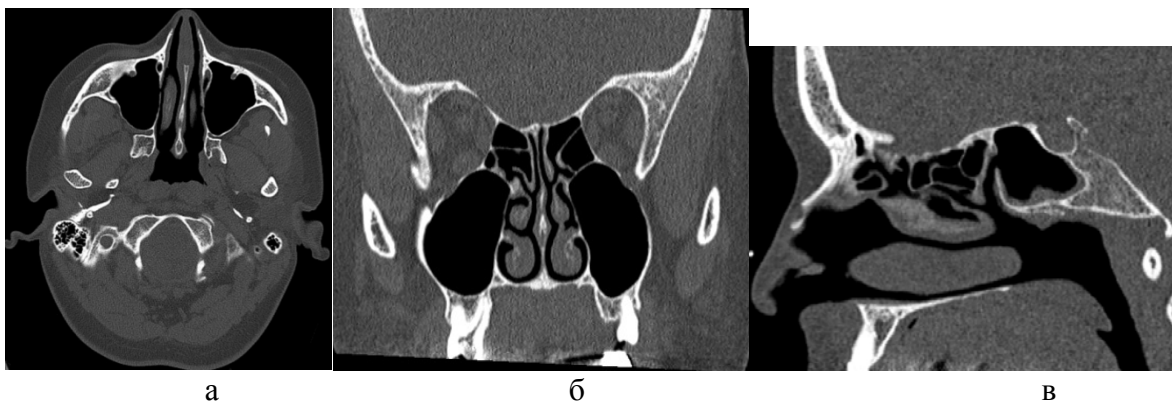

Рис. 2. – Комп'ютерно-томографічне дослідження носа та навколоносових пазух: а – аксіальний томографічний зріз, б – мультипланарна реконструкція у фронтальній проекції, в – мультипланарна реконструкція у сагітальній проекції

Метод магнітно-резонансної томографії є одним з високоінформативних методів візуалізації, але на відміну від рентгенівської комп'ютерної томографії при інтерпретації даних МРТ в ринології достатньо складна, що може призвести до діагностичних помилок, зокрема, гіпердіагностики цілого ряду станів.

В даний час найбільш сучасним кількісним методом оцінки функції носового дихання є риноманометрія – метод, при якому проводяться вимірювання перепаду тиску на носовій порожнині і відповідна витрата повітря, що проходить через ніс [12-13]. В залежності від розташування вимірювальних перетворювачів, методи риноманометрії класифікують на передні і задні [13]. Загальноприйнятий в останні два десятиріччя метод комп'ютерної риноманометрії [4,13] дозволяє оцінити величину порушення носового дихання шляхом визначення показника аеродинамічного носового опору у вигляді відношення перепаду тиску на носовій порожнині до значення об'ємної витрати повітря. Ця величина відповідно визначається в кПа / (л / с) або в Па / (см<sup>3</sup> / с). Сучасні комп'ютеризовані риноманометри представляють собою складні електронні пристрої, до складу яких входять мініатюрні перетворювачі тиску і об'ємної витрати (або швидкості) повітряного потоку, що дозволяють за рахунок оригінальної обробки даних відображати графічні залежності параметрів повітряного потоку, що проходить через порожнину носа при диханні

Ефективність розв'язання задач контролю стану об'єктів із випадковими властивостями, як правило, залежить від правильного вибору максимально інформативної системи параметрів (ознак), чутливих до змін характеристик об'єкта. Будь-який контроль формально реалізує процедуру тестування, ефективність результату якого визначається достовірністю - ймовірністю прийняття правильного рішення [12, 14]. Цей підхід ускладнюється тим, що з невизначеності властивостей об'єкта дослідження завдання добору інформативних параметрів стає проблемним. Особливо якщо ускладнено метрологічне забезпечення інформаційних перетворень у структурі системи контролю, що часто має місце при проведенні медичної діагностики.

Вибір оптимальної (за критерієм максимуму достовірності) системи інформаційних ознак є класичним завданням статистичного синтезу за умов апріорної невизначеності [12, 14,15]. Ранжування ознак з інформативності здійснюють за величиною показника достовірності контролю [14,16.17] або ймовірності помилок.

Нижче проводиться оцінка можливості використання критеріїв та моделей параметричного розпізнавання (дискримінації) при порівнянні діагностичних можливостей методів оцінки порушень носового дихання у порівнянні з умовною нормою [18,19].

Розглянемо модель лінійної дискримінації. Інформативний параметр  $X$ , використовуваний отримання інформації про апріорно невизначені властивості об'єкта контролю, може розглядатися як випадкова величина. Остання, у разі двох станів об'єкта ( $\Theta_0$  – норма,  $\Theta_1$  – відхилення від норми) характеризується умовними щільностями розподілу ймовірностей

$$X \approx f(X / \Theta_0), \text{ якщо } \Theta \in \Theta_0,$$

$$X \approx f(X / \Theta_1), \text{ якщо } \Theta \in \Theta_1.$$

Якщо  $m^{(0)}, m^{(1)}, \sigma^{(0)^2}, \sigma^{(1)^2}$  - середні та дисперсії величини  $X$  для умов  $\Theta \in \Theta_0$  і  $\Theta \in \Theta_1$  відповідно, то при нормальних (гаусових) розподілах  $f(X / \Theta_0)$ ,  $f(X / \Theta_1)$

ймовірність помилки прийняття рішень у вигляді станів об'єкта визначається при дисперсіях  $\sigma^{(0)^2} = \sigma^{(1)^2}$  через інтеграл ймовірності  $\Phi(\cdot)$  [12]

$$P_{er} = 1 - \Phi(\delta / 2), \quad (1)$$

де

$$\delta = \left| \frac{m^{(0)} - m^{(1)}}{\sigma} \right|. \quad (2)$$

Середнє та середньоквадратичне відхилення, що входять рівняння (2), відповідно визначаються за наведеними нижче формулами

$$m = \frac{1}{n} \sum_{i=1}^n x_i,$$

$$\sigma = \sqrt{\frac{1}{n} \sum_{i=1}^n (x_i - m_i)^2}$$

де  $n$  - кількість вимірів досліджуваного показника.

Якщо  $\sigma^{(0)^2} \neq \sigma^{(1)^2}$ , то кордон для  $P_{er}$  може оцінюватися нерівністю

$$P_{er} \leq 1 - \Phi(\delta / 2). \quad (3)$$

При багатопараметричному контролі, коли кількість інформативних параметрів  $X_1, \dots, X_n$  більше одного ( $n \geq 2$ ) змінна  $\delta$  у виразі (2) описується рівнянням

$$\delta = \sqrt{\sum_{i=1}^n \left( \frac{m_i^{(0)} - m_i^{(1)}}{\sigma_i} \right)^2}, \quad (4)$$

де  $\sigma_i$  - середньоквадратичне відхилення  $i$ -го показника, що визначається за формулою

$$\sigma_i = \max(\sigma_i^{(0)}, \sigma_i^{(1)}). \quad (5)$$

Квадрат величини  $\delta$  з рівняння (4)

$$\delta^2 = \sum_{i=1}^n \left( \frac{m_i^{(0)} - m_i^{(1)}}{\sigma_i} \right)^2 \quad (6)$$

називають квадратичною нормованою Евклідовою відстанню між контрольованими станами (між векторами середніх за станами  $\Theta_0$  та  $\Theta_1$ ) [12].

Об'єкт контролю в цьому випадку являє собою вектор-стовпець вимірних значень

$$\bar{x} = \begin{pmatrix} x_1 \\ x_2 \\ \cdot \\ \cdot \\ x_n \end{pmatrix}$$

з умовною n-мірною нормальною щільністю розподілу

Вираз (6) передбачає взаємну незалежність складових вектора за лінійної моделі дискримінації [12].

Імовірність помилки тим менше, що більше  $\delta$ , тобто чим більше нормований по дисперсії квадрат відстані між середніми векторами.

Таким чином, змінні  $\delta$  (або  $\delta^2$ ) за рівняннями (5 і 6) дозволяють кількісно порівнювати за дискримінаційною здатністю (фактично, за інформативністю) не тільки поодинокі інформативні діагностичні показники, а й підмножини (системи) показників.

При цьому для кожної групи пацієнтів знаходилися статистичні показники: середні значення  $m_i^{(0)}$  та  $m_i^{(1)}$  середньоквадратичні відхилення відповідних показників, причому для розрахунку за формулою (5) вибиралося максимальне середньоквадратичне відхилення згідно з формулою (6).

У розрахунках щодо визначення діагностичної значущості методів діагностики порушень носового дихання брали участь 3 інформативні параметри  $X_i (i = \overline{1,3})$ , які відображаються в порядку зростання нумерації:

$X_1$  - дані ендоскопії;

$X_2$  - дані комп'ютерної томографії;

$X_3$  - дані риноманометрії.

Нижче в таблицях та графіках для спрощення вказується лише номер інформативного параметра.

При цьому для виявлення порушень носового дихання при кожному методі дані пацієнта аналізувалися за складеним набором ознак із визначенням результуючих середників та середньоквадратичних відхилень за кожною ознакою.

Далі обчислювалися нормовані Евклідові відстані для кожної ознаки та інтегральні нормовані Евклідові відстані для наборів ознак кожного діагностичного методу (див. 2-1 стовпець таблиці 1). Далі проводився розрахунок отриманих нормованих Евклідових відстаней при додаванні діагностичної значущості кожного методу модель (з накопиченням). при додаванні накопичення діагностичних даних нових методів Результати наведено у третьому стовпці таблиці 1.

Виходячи з формули (3) також розраховувалася помилка використовуваних методів діагностики при визначенні порушень носового дихання, яка наведена в четвертому стовпці таблиці 1. На рисунках 3 і 4 наводяться графіки збільшення нормованої Евклідової відстані та зміни ймовірності помилки прийняття діагностичного рішення методами ендоскопії, комп'ютерної том риноманометрії відповідно при контролі порушень носового дихання.

Таблиця 1 – Порівняння (контроль) впливу даних різних методів дослідження при контролі порушень носового дихання з умовною нормою

Тип дослідження	Нормирована Евклідова відстань, $\delta$	Нормирована Евклідова відстань з накопиченням $\delta_{\Sigma}$	Імовірність похибки діагностики $P_{er}$
Ендоскопічні дослідження	1,82	1,82	0,27
Томографічні дослідження	2,63	3,19	0,11
Риноманометричні дослідження	2,34	3,96	0,05

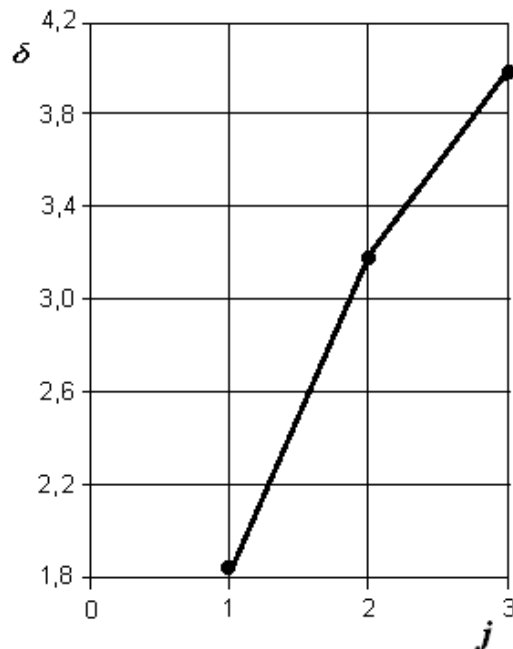

Рис. 3. – Графік збільшення нормованої Евклідової відстані при порівнянні порушення носового дихання з умовною нормою під час додавання даних різних діагностичних методів: оптичної ендоскопії, комп'ютерної томографії, риноманометрії ( $j = 3$  – розмірність простору інформативних параметрів)



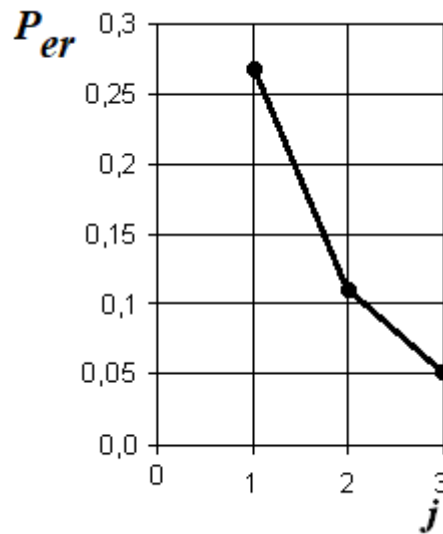


Рис. 4 – Графік зменшення помилки прийняття діагностичного рішення при порівнянні порушення носового дихання з умовною нормою під час додавання даних різних діагностичних методів: оптичної ендоскопії, комп'ютерної томографії, риноманометрії ( $j = 3$  – розмірність простору інформативних параметрів)

З аналізу графіків на рис. 3 і 4 очевидно, що за даними візуальної оцінки стану носової порожнини методом ендоскопії ймовірність помилки виявлення порушень носового дихання становить 0,27 (нормована Евклідова відстань 1,82), що відповідає сумарному нормованому Евклідову відстані 3,19. При додаванні в модель даних риноманометрії сумарна нормована Евклідова відстань збільшується до 3,96, а ймовірність прийняття діагностичного рішення відповідно зменшується до 0,05. Це дозволяє зробити висновок, що томографічні дослідження дають змогу суттєво уточнити дані візуального ендоскопічного обстеження носової порожнини.

### ВИСНОВКИ

Статистика включала 286 пацієнтів з порушенням носового дихання і контрольну групу 60 осіб. Пацієнти були поділені на дві групи – з порушеннями носового дихання різної природи та умовною нормою (контрольна група). За даними візуальної оцінки стану носової порожнини методом ендоскопії ймовірність помилки виявлення порушень носового дихання становить 0,27 (нормована Евклідова відстань 1,82). З урахуванням додавання в модель дискримінації даних комп'ютерної томографії помилка діагностики знижується до 0,11 відстані 3,19. При додаванні в модель даних риноманометрії сумарна нормована Евклідова відстань збільшується до 3,96, а ймовірність прийняття діагностичного рішення відповідно зменшується до 0,05. Це дозволяє зробити висновок, що томографічні дослідження дають змогу суттєво уточнити дані візуального ендоскопічного обстеження носової порожнини. Таким чином, риноманометричні дані дозволяють доповнити результатами функціональних тестів відомості про зміни архітекtonіки носової порожнини за рахунок оцінки впливу анатомічних структур на назальну аеродинаміку та додатково знизити ймовірність помилки діагностичних рішень при виявленні порушень носового дихання.

Риноманометричні дані дозволяють доповнити результатами функціональних тестів відомості про зміни архітекtonіки носової порожнини за рахунок оцінки впливу анатомічних структур на назальну аеродинаміку та додатково знизити ймовірність помилки діагностичних рішень при виявленні порушень носового дихання.

Перспективою роботи є подальше вдосконалення підходів, що враховують кореляцію між структурними та функціональними змінами носової порожнини при диханні.

### ЛІТЕРАТУРА

1. Безшапочний С. Б. Комп'ютерна томографія в ендоскопічній ендоназальній функціональній хірургії / С. Б. Безшапочний, В. В. Лобурець, Д. В. Мішарєв // ЖВНГХ. – 2001. – № 3. – С. 13–14.
2. Руководство по ринологии / Под ред. Г. З. Пискунова. – М. : Литтерра, 2011. – 960 с.
3. Сучасні методи діагностики респіраторно-ольфакторної функції: монографія / О. Г. Аврунін, Я. В. Носова, В. В. Семенець, В. О. Філатов, Н. О. Шушляпіна. – Харків : ХНУРЕ, 2021. – 150 с. ISBN 978-966-659-300-2.
4. Аврунін О.Г., Безшапочний С.Б., Бодяньський Є.В., Семенець В.В., Філатов В.О. Інтелектуальні технології моделювання хірургічних втручань. – Харків : ХНУРЕ, 2018. – 224 с.
5. Аврунін О.Г., Бодяньський Є.В., Семенець В.В., Філатов В.О., Шушляпіна Н.О. Інформаційні технології підтримки прийняття рішень при визначенні порушень носового дихання: монографія.– Харків: ХНУРЕ, 2018. – 125 с.
6. Аврунін О. Г. Методы и средства функциональной диагностики внешнего дыхания / О. Г. Аврунин, Р. С. Томашевский, Х. И. Фарук. – Харьков: ХНАДУ, 2015. – 208 с.
7. Комплекс рентгеновский диагностический с цифровой обработкой изображения РДК-ВСМ [Электронный ресурс] / Киевское производственное объединение «Медаппаратура».– Режим доступа: <http://www.intermed.kiev.ua/production>. – Загл. с экрана.
8. Безшапочний С. Б. Сучасні аспекти риносинуситів/ С. Б. Безшапочний, В. В. Лобурець // Клінічна імунологія. Алергологія. Інфектологія. – 2007. – № 6. – С. 43–48.
9. Аврунін О.Г., Аверьянова Л.А., Бых А.И., Головенко В.М., Скляр О.И. Методика создания виртуальных средств имитации работы рентгеновского компьютерного томографа // Техническая электродинамика. Тем. Вып. – Киев, 2007. – Т. 5, С.105-110.
10. Аврунін О. Г. Визуализация верхних дыхательных путей по данным компьютерной томографии/ О.Г. Аврунин //Радиоэлектроника и информатика.– 2007. – № 4. – С. 119–122.
11. Носова Я. В. Визуализация обонятельной щели / Я. В. Носова, Н. О. Шушляпина, Т. В. Носова // Збірник наукових праць. Серія: Нові рішення в сучасних технологіях. – Х.: НТУ «ХПІ». – 2015р. - №39 (1148). – С. 73-77.
12. Аврунін О. Г. Сравнение дискриминантных характеристик риноманометрических методов диагностики / О.Г. Аврунин, В.В. Семенец, П.Ф. Щапов // Радіотехніка. – 2011. – 164. – С. 102–107.
13. Аврунін О.Г. Обоснование основных медико-технических требований для проектирования многофункционального риноманометра / О.Г. Аврунин, А.И. Бых, В.В. Семенец. // Функциональная компонентная база микро-, оптои наноэлектроники: сб. науч. тр. III Междунар. науч. конф., 28 сент. – 2 окт. 2010 г. – Х.; Кацевели: ХНУРЭ, 2010. – С. 280–281.
14. Щапов П. Ф. Получение информационной избыточности в системах измерительного контроля и диагностики измерительных объектов / П. Ф. Щапов, О. Г. Аврунин // Український метрологічний журнал. – № 1. – 2011. – С. 47–50.
15. Avrunin, O.G.; Nosova, Y.V.; Pavlov, S.V.; Shushliapina, N.O.; and etc. Research Active Posterior Rhinomanometry Tomography Method for Nasal Breathing Determining Violations. *Sensors* **2021**, *21*, 8508. doi: 10.3390/s21248508, <https://www.mdpi.com/1424-8220/21/24/8508>
16. Avrunin, O.G.; Nosova, Y.V.; Pavlov, S.V.; and etc. Possibilities of Automated Diagnostics of Odontogenic Sinusitis According to the Computer Tomography Data. *Sensors* **2021**, *21*, 1198. <https://doi.org/10.3390/s21041198> (Q2).
17. Wójcik, W., Pavlov, S., Kalimoldayev, M. (2019). *Information Technology in Medical Diagnostics II*. London: Taylor & Francis Group, CRC Press, Balkema book. – 336 Pages, <https://doi.org/10.1201/9780429057618>. eBook ISBN 9780429057618.

18. Pavlov S. V. Information Technology in Medical Diagnostics //Waldemar Wójcik, Andrzej Smolarz, July 11, 2017 by CRC Press - 210 Pages. [https://doi.org/10.1201/9781315098050\\_eBook](https://doi.org/10.1201/9781315098050_eBook) ISBN 9781315098050.
19. Pavlov Sergii, Avrunin Oleg, Hrushko Oleksandr, and etc. System of three-dimensional human face images formation for plastic and reconstructive medicine // Teaching and subjects on bio-medical engineering Approaches and experiences from the BIOART-project Peter Arras and David Luengo (Eds.), 2021, Corresponding authors, Peter Arras and David Luengo. Printed by Acco cv, Leuven (Belgium). - 22 P. ISBN: 978-94-641-4245-7.

## REFERENCES

1. Bezshapochnyy S. B. Komp'yuterna tomografiya v endoskopichnyy endonazal'niy funktsional'niy khirurgiyi / S. B. Bezshapochnyy, V. V. Loburets', D. V. Misharyev // ZHVNHKH. – 2001. – № 3. – S. 13–14.
2. Rukovodstvo po rynolohyy / Pod red. H. Z. Pyskunova. – M. : Lytterra, 2011. – 960 s.
3. Suchasni metody diahnostryky respiratorno-ol'faktornoyi funktsiyi: monohrafiya / O. H. Avrunin, Ya. V. Nosova, V. V. Semenets, V. O. Filatov, N. O. Shushlyapina. – Kharkiv : KHNURE, 2021. – 150 s. ISBN 978-966-659-300-2.
4. Avrunin O.H., Bezshapochnyy S.B., Bodyansky Ye.V., Semenets V.V., Filatov V.O. Intelektualni tekhnolohiyi modelyuvannya khirurgichnykh vtruchan. – Kharkiv : KHNURE, 2018. – 224 s.
5. Avrunin O.H., Bodyansky YE.V., Semenets V.V., Filatov V.O., Shushlyapina N.O. Informatsiyi tekhnolohiyi pidtrymky pryynyattya rishen' pry vyznachenni porushen' nosovoho dykhannya: monohrafiya.– Kharkiv: KHNURE, 2018. – 125 s.
6. Avrunin O. H. Metody y sredstva funktsyonal'noy dyahnostryky vneshneho dykhannya / O. H. Avrunin, R. S. Tomashevskyy, KH. Y. Faruk. – Kharkiv: KHNADU, 2015. – 208 s.
7. Kompleks renthenovskyy dyahnostycheskyy s tsyfrovoy obrabotkoy yzobrazhenyya RDK-VSM [Élektronnyy resurs] / Kyevs'koe proyzvodstvennoe ob"edynenye «Medapparatura».– Rezhym dostupa: <http://www.intermed.kiev.ua/production>. – Zahl. s ékrana.
8. Bezshapochnyy S. B. Suchasni aspekty rynosynusytiv/ S. B. Bezshapochnyy, V. V. Loburets' // Klinichna imunolohiya. Alerholohiya. Infektolohiya. – 2007. – № 6. – S. 43–48.
9. Avrunin O.H., Aver'yanova L.A., Bykh A.Y., Holovenko V.M., Sklyar O.Y. Metodyka sozdannya vyrtual'nykh sredstv ymytatsyy raboty renthenovskoho komp'yuternoho tomografa // Tekhnicheskaya élektrodynamika. Tem. Vyp. – Kyev, 2007. – T. 5, S.105-110.
10. Avrunin O. H. Vyzualyzatsyya verkhnykh dykhatel'nykh putey po dannym komp'yuternoy tomografyy/ O.H. Avrunin //Radyoélektronnyka y ynformatyka.– 2007. – № 4. – S. 119–122.
11. Nosova Ya. V. Vyzualyzatsyya obonyatel'noy shchely / Ya. V. Nosova, N. O. Shushlyapina, T. V. Nosova // Zbirnyk naukovykh prats'. Seriya: Novi rishennya v suchasnykh tekhnolohiyakh. – KH.: NTU «KHPI». – 2015r. - №39 (1148). – S. 73-77.
12. Avrunin O. H. Sravnenye dyskrymynantnykh kharakterystyk rynomannometrycheskykh metodov dyahnostryky / O.H. Avrunin, V.V. Semenets, P.F. Shchapov // Radiotekhnika. – 2011. – 164. – S. 102–107.
13. Avrunin O.H. Obosnovanye osnovnykh medyko-tekhnicheskyykh trebovaniy dlya proektyrovannya mnohofunktsyonal'noho rynomannometra / O.H. Avrunin, A.Y. Bykh, V.V. Semenets. // Funktsyonal'naya komponentnaya baza mykro-, optoy nanoélektronnyky: sb. nauch. tr. III Mezhdunar. nauch. konf., 28 sent. – 2 okt. 2010 h. – KH.; Katsyvely: KHNURÉ, 2010. – S. 280–281.
14. Shchapov P. F. Poluchenye ynformatsyonnoy yzbytochnosty v systemakh yzmyrytel'noho kontrolya y dyahnostryky yzmyrytel'nykh ob"ektov / P. F. Shchapov, O. H. Avrunin // Ukrayins'kyy metrolohichnyy zhurnal. – № 1. – 2011. – S. 47–50.
20. Avrunin, O.G.; Nosova, Y.V.; Pavlov, S.V.; Shushliapina, N.O.; and etc. Research Active Posterior Rhinomanometry Tomography Method for Nasal Breathing Determining Violations. *Sensors* **2021**, *21*, 8508. doi: 10.3390/s21248508, <https://www.mdpi.com/1424-8220/21/24/8508>

21. Avrunin, O.G.; Nosova, Y.V.; Pavlov, S.V.; and etc. Possibilities of Automated Diagnostics of Odontogenic Sinusitis According to the Computer Tomography Data. *Sensors* 2021, 21, 1198. <https://doi.org/10.3390/s21041198> (Q2).
22. Wójcik, W., Pavlov, S., Kalimoldayev, M. (2019). *Information Technology in Medical Diagnostics II*. London: Taylor & Francis Group, CRC Press, Balkema book. – 336 Pages, <https://doi.org/10.1201/9780429057618>. eBook ISBN 9780429057618.
23. Pavlov S. V. *Information Technology in Medical Diagnostics* //Waldemar Wójcik, Andrzej Smolarz, July 11, 2017 by CRC Press - 210 Pages. <https://doi.org/10.1201/9781315098050>. eBook ISBN 9781315098050.
24. Pavlov Sergii, Avrunin Oleg, Hrushko Oleksandr, and etc. System of three-dimensional human face images formation for plastic and reconstructive medicine // Teaching and subjects on bio-medical engineering Approaches and experiences from the BIOART-project Peter Arras and David Luengo (Eds.), 2021, Corresponding authors, Peter Arras and David Luengo. Printed by Acco cv, Leuven (Belgium). - 22 P. ISBN: 978-94-641-4245-7.

**НОСОВА Яна Віталіївна** – к.т.н., старший викладач кафедри біомедичної інженерії Харківського національного університету радіоелектроніки, Харків, Україна

**АВРУНІН Олег Григорович** – д.т.н., професор, завідувач кафедри біомедичної інженерії Харківського національного університету радіоелектроніки, Харків, Україна

**ШУШЛЯПИНА Наталя Олегівна** – к.м.н., доцент кафедри оториноларингології Харківського національного медичного університету,

**ІБРАГІМ ЮНУСС АБДЕЛХАМІД** – аспірант кафедри біомедичної інженерії Харківського національного університету радіоелектроніки, Харків, Україна

**АЛОФИ БЕНДЕР АЛИ САЛЕХ** - інженер-консультант, Університет Умм-Аль-Кура, Мекка, Саудовська Аравія