

**БІОЛОГІЧНІ ТА МЕДИЧНІ ПРИЛАДИ І СИСТЕМИ**

УДК 004.932.2

Й. Й. Білінський<sup>1</sup>, О. І. Нікольський<sup>2</sup>, А. Б. Гуральник<sup>1</sup>**КОМП'ЮТЕРНИЙ АНАЛІЗ 2D УЛЬТРАЗВУКОВИХ  
ЗОБРАЖЕНЬ КУЛЬШОВОГО СУГЛОБУ ТА  
ВИМІРЮВАННЯ ЙОГО ГЕОМЕТРІЇ**

1 – Вінницький національний технічний університет, м. Вінниця

2 – Вінницький національний медичний університет, м. Вінниця

**Анотація.** Зроблено огляд систем автоматизованого аналізу медичних зображень для лікування дисплазії кульшового суглобу. Показано, що розвиток комп'ютерних засобів автоматизації аналізу ультразвукових зображень та діагностики дисплазії кульшового суглобу є завданням актуальним. Для комп'ютерного аналізу вибрано базу ультразвукових зображень кульшового суглобу, для яких зроблено діагностику дисплазії за Графом візуально вручну та автоматизовано за допомогою комп'ютерних засобів. Проаналізовані основні типи дисплазії кульшового суглобу за Графом для комп'ютерної діагностики 2D ультразвукових зображень. Показано на ультразвукових зображеннях геометричні параметри кульшового суглобу виміряні візуально вручну, які характерні для різних типів дисплазії. Для оцінки на зображеннях геометричних параметрів кульшового суглобу використано, як засіб, пакет NI Vision Assistant. Розроблено алгоритми комп'ютерної діагностики 2d ультразвукових зображень дисплазії кульшового суглобу з використанням операції визначення центрів кіл на бінарному зображенні, та з використанням алгоритму виділення контуру «Find Straight Edge». Показано кроки алгоритмів з використанням операцій по обробці зображень в пакеті NI Vision Assistant. Продемонстровано ефективність роботи алгоритму Find Straight Edge при виділенні контуру краю зображення клубової кістки та хряща вертлюжної западини кульшового суглобу. Інформація крайових точок, знайдених уздовж всіх рядків ліній пошуку в області пошуку елементів зображення кульшового суглобу показана з параметрами STR, TNR, SNR. Детально продемонстровано операцію автоматизованого вимірювання  $\alpha$  - кута. На експериментах показано, що алгоритм з використанням алгоритму виділення контуру «Find Straight Edge» більш точно вимірює  $\alpha$  - кут і відповідно діагностує дисплазію кульшового суглобу з більш високою достовірністю.

**Ключові слова:** 2D ультразвукові зображення, комп'ютерний аналіз, NI Vision Assistant, Find Straight Edge, визначення центрів кіл на бінарному зображенні, алгоритми попередньої обробки зображень.

**Аннотация.** Сделан обзор систем автоматизированного анализа медицинских изображений для лечения дисплазии тазобедренного сустава. Показано, что развитие компьютерных средств автоматизации анализа ультразвуковых изображений и диагностики дисплазии тазобедренного сустава является задачей актуальной. Для компьютерного анализа выбрано базу ультразвуковых изображений тазобедренного сустава, для которых сделано диагностику дисплазии за Графом визуально вручную и автоматизировано с помощью компьютерных средств. Проанализированы основные типы дисплазии тазобедренного сустава за Графом для компьютерной диагностики 2D ультразвуковых изображений. Показано, на ультразвуковых изображениях геометрические параметры тазобедренного сустава, измеренные визуально вручную, характерные для различных типов дисплазии. Для оценки на изображениях геометрических параметров тазобедренного сустава использовано как инструмент, пакет NI Vision Assistant. Разработаны алгоритмы компьютерной диагностики 2d ультразвуковых изображений дисплазии тазобедренного сустава с использованием операции определения центров кругов на бинарном изображении, и с использованием алгоритма выделения контура «Find Straight Edge». Показано шаги алгоритмов с использованием операций по обработке изображений в пакете NI Vision Assistant. Продемонстрирована эффективность работы алгоритма Find Straight Edge при выделении контура края изображения подвздошной кости и хряща вертлюжной впадины тазобедренного сустава. Информация краевых точек, найденных вдоль всех строк линий поиска в области поиска элементов изображения тазобедренного сустава показана с параметрами STR, TNR, SNR. Подробно продемонстрирована операция автоматизированного измерения  $\alpha$  - угла. На экспериментах показано, что алгоритм с использованием алгоритма выделения контура «Find Straight Edge» более точно измеряет  $\alpha$  - угол и соответственно диагностирует дисплазию тазобедренного сустава с более высокой достоверностью.

**Ключевые слова:** 2D ультразвуковые изображения, компьютерный анализ, NI Vision Assistant, Find Straight Edge, определение центров кругов на бинарном изображении, алгоритмы предварительной обработки изображений.

**Annotation.** A review of automated medical image analysis systems for the treatment of hip dysplasia is made. It is shown that the development of computer-aided automation tools for the analysis of ultrasound images and the diagnosis of hip dysplasia is an urgent task. For computer analysis, the base of ultrasound images of the hip joint was selected, for which the diagnosis of dysplasia behind the Graph was done visually manually and automated using computer tools. We analyzed the main types of hip dysplasia behind the Count for computer diagnostics of 2D ultrasound images. It was shown that in ultrasound images the geometric parameters of the hip joint, measured visually by hand, are characteristic of various types of dysplasia. To evaluate the geometric parameters of the hip joint on the images, the NI Vision Assistant package was used as a tool. Algorithms for computer diagnostics of 2d ultrasound images of hip dysplasia have been developed using the operation of determining the centers of circles in a binary image, and using the Find Straight Edge contour extraction algorithm. Algorithm steps using image processing operations in the NI Vision Assistant package are shown. The effectiveness of the Find Straight Edge algorithm has been demonstrated in highlighting the contour of the image edge of the ilium and cartilage of the acetabulum of the hip joint. Information of boundary points found along all lines of search lines in the search area of image elements of the hip joint is shown with parameters STR, TNR, SNR. The operation of automated measurement of  $\alpha$  - angle is demonstrated in detail. It was shown in experiments that the algorithm using the Find Straight Edge contour extraction algorithm more accurately measures the  $\alpha$ -angle and, accordingly, diagnoses hip dysplasia with higher reliability.

**Keywords:** 2D ultrasound images, computer analysis, NI Vision Assistant, Find Straight Edge, determination of the centers of circles on a binary image, image pre-processing algorithms.

DOI: <https://doi.org/10.31649/1999-9941-2019-46-3-4-14>.

## 1. Вступ

Дисплазія кульшового суглоба (ДКС) є однією з найбільш поширених скелетно-м'язових проблем у новонароджених. Клінічний скринінг на ДКС необхідний, і візуалізація грає важливу роль, але раннє виявлення залишається складним завданням. Традиційно лікарі ставили діагнози на підставі результатів рентгенографічного обстеження двовимірних (2D) зображень, які можуть давати багато неточної інформації через неповну картину і спотворене уявлення анатомічних даних [1].

Ультразвукова діагностика дисплазії кульшового суглобу має перевагу в порівнянні з рентгенографічним обстеженням в тому, що вона на ряду зі зображенням кістки кульшового суглобу також відображає хрящові структури, та охоплення головки стегнової кістки хрящем вертлюжної западини. Ще одною перевагою ультразвукової діагностики є те, що її можна робити багаторазово, досліджуючи в часі процес розвитку ДКС. Для комп'ютерного прогнозування розвитку ДКС найбільш прийнятні методи, які виконують вимірювання геометрії елементів кульшового суглобу. Основними методами ультразвукової діагностики дисплазії кульшового суглобу є методи Графа, Розендаля, Харке й Моріна, Терьесена, Дальстрьома.

На сьогодні дуже мало досліджень, пов'язаних з комп'ютерною діагностикою ДКС. Перше дослідження комп'ютерного розпізнавання ДКС було виконано в 1998 році. Overhoff з колегами [2] провели дослідження стегнової кістки. Ними був представлений метод автоматичного аналізу зображення, який визначає діагностичні орієнтири на головці стегнової кістки відповідно до методу Графа в обсязі тривимірного ультразвукового зображення. Недоліком методу були обмежені можливості програмно-апаратних засобів при постобробці зображення, що впливало на визначення діагностичних орієнтирів на головці стегнової кістки. Луїс-Гарсія і Лопес-Альберола [3] провели кілька досліджень з діагностики ДКС. У своїх дослідженнях вони спробували визначити області стегна та вертлюжної западини після обробки сегментацією зображення ДКС. Таке дослідження засновано на поділі м'язової області на сегменти з використанням методу Dynamic Shape Priors [4]. Динамічний спосіб пріоритету використовував автоматичну обробку зображень ДКС в потоці та їх сегментацію, а також анатомічний опис досліджуваних зображень. У 2006 році вони представили метод сегментації тазостегнового суглоба за даними 3D ультразвукового дослідження [5].

У 2007 році представлений метод аналізу ультразвукових зображень, заснований на моделюванні спекл-шуму з релєєвським розподілом [6]. Цей розподіл параметризується параметром сигма, пов'язаним з характеристиками біологічної тканини. Оскільки деякі параметри розподілу Релея пропорційні значенням сигми, локальна оцінка такої статистики дозволяє ідентифікувати області, які відповідають різним типам тканин. Ця властивість може бути використана для поліпшення автоматичного аналізу ультразвукових зображень. Недоліком методу є те, що діапазон ідентифікації областей тканини на зображенні є обмежений.

Han-Yong Chen з колегами [7] намагалися запровадити систему автоматизованого аналізу медичних зображень для лікування ДКС. У цій системі використано алгоритм парціального об'єму PV на основі суміші для виконання сегментації кістки зображення кульшового суглобу на КТ (комп'ютерна томографія) або МРТ (магнітно-резонансна томографія), з подальшою тривимірною (3D) реконструкцією та відображенням сегментованого. На світлинній системі обраховує кількісний вимір індексу вертлюжної западини (AI) і величини крайового кута (CEA), що може допомогти в діагностиці та лікуванні пацієнта. Для збільшення швидкості обчислень та прискорення 3D-візуалізації і геометричних маніпуляцій використовувалась архітектура графічної карти ПК. Недоліком методу є те, що в ньому використано рентгенографію, яка має свої негативні сторони в порівнянні з ультразвуковою діагностикою.

Розвиток комп'ютерних засобів автоматизації аналізу ультразвукових зображень та діагностики дисплазії кульшового суглобу залишається актуальною, тому метою роботи є побудова алгоритмів з використанням платформ та середовищ розробки для візуальної мови програмування та автоматизація процесу діагностики й вимірювання об'єктів на ультразвукових зображеннях.

## 2. Комп'ютерний аналіз 2D ультразвукових зображень ДКС

### 2.1 Методика оцінки ДКС на 2D ультразвукових зображеннях по вимірюванню геометрії елементів кульшового суглобу на основі візуального спостереження.

Як наслідок, найбільш класичним методом, який можна використати для комп'ютерного прогнозування розвитку ДКС є класифікація ДКС за Графом [8], яка оснований, головним чином, на морфології клубової кістки.

Класифікація ДКС за Графом визначається за формою вертлюжної западини, кісткового та хрящового обідка вертлюжної западини, верхньої губи та положення голівки стегна. Оскільки немовля лежить на боці, анатомія відображається горизонтально, а не вертикально як в рентгенологічному дослідженні. На Рис.1 показана анатомія кульшового суглобу в корональній площині. Фокус лінійного, високочастотного датчика використовується таким чином, щоб ультразвукове випромінювання попало на край вертлюжної западини. Тут важливо відтворити зображення в корональній площині на рівні

трипроменевого хряща, який є синхондрозом між клубовою, сідничною та лобковою кістками, які утворюють вертлюжну западину[9].

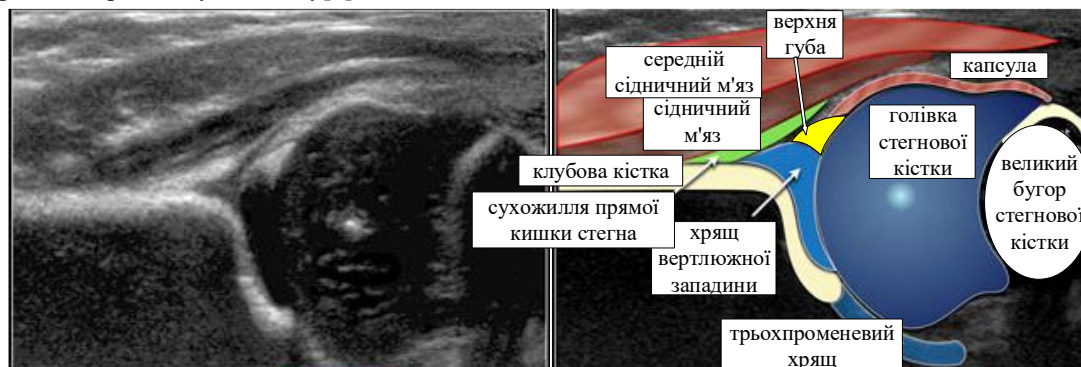

Рисунок 1 – Анатомія кульшового суглобу в корональній площині

Методика вимірювання геометрії елементів кульшового суглобу на основі їх візуального спостереження полягає в ідентифікації трьох областей (точок) в корональній площині кульшового суглобу. Ці три точки ідентифікації повинні бути позначені на зображенні Рис.2. До них відносяться:

1. Центр губ;
2. Нижня кінцівка клубової кістки (= нижня поверхня медіального кордону вертлюжної западини, де клубова кістка зустрічається з трипроменевим хрящем);
3. Кістковий край кульшової западини. Коли кістковий край кутовий, ця точка легко розпізнається. У випадку округлення ця точка визначається як точка, де увігнутість кісткової вертлюжної западини переходить в опуклість клубової кістки.

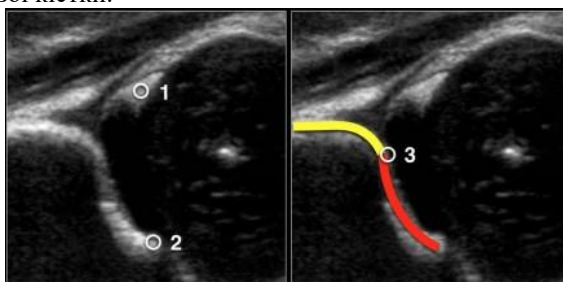


Рисунок 2 – Три точки ідентифікації в корональній площині кульшового суглобу

В Табл.1 представлена класифікація ДКС за Графом (коротка версія). Вимірювання  $\alpha$ -кута, який є виміром кісткового даху вертлюжної западини, в основному, визначає тип стегна, вимірювання  $\beta$ -кута використовується тільки для диференціації між типами Ia і Ib (обидва нормальних стегна) і між типом Ic і типом D).

Таблиця 1 - Класифікація за Графом - коротка версія.

Розвиток ДКС за $\alpha$ - кутом		
Тип I	$\alpha \geq 60^\circ$	
Тип IIa	$\alpha 50 \div 59^\circ$	(Appropriate for age) Підходить для віку (*)
Тип IIb	$\alpha 50 \div 59^\circ$	(Appropriate for age) Підходить для віку (*)
Тип IIc	$\alpha 43 \div 49^\circ$	
Тип D	$\alpha 43 \div 49^\circ$	(Decentering hip) Децентроване стегно
Тип III	$\alpha < 43^\circ$	(Eccentering hip) ексцентричне стегно
Тип IV	$\alpha < 43^\circ$	(Inverted labrum) Перевернута верхня губа

\*Важливим фактором є вік дитини. До віку 3-х місяців (13 тижнів) допустимо кут альфа нижче 60 градусів. Новонароджений може навіть почати з альфа-кута в 50 градусів за умови, що цей кут поступово досягає 60 градусів до віку 12 тижнів. У віці 3 місяців має бути прийнято рішення, чи є стегно нормальним чи ні. Очевидно, якщо новонароджений починає з кута альфа 60 градусів, то все в порядку, і ніяких подальших дій не потрібно. В Табл.2 представлена класифікація дисплазії кульшового суглобу за Графом по вимірюванню геометрії елементів кульшового суглобу на основі візуального спостереження, шляхом накладання прямих ліній на зображення кульшового суглобу та визначення за допомогою транспортира кутів. Всі кути на ультразвуковому зображенні кульшового суглобу виміряні візуально вручну. Приклад вимірювання показаний на зображенні типу IIa (+).

Таблиця 2 - Класифікація дисплазії кульшового суглобу за Графом по вимірюванню геометрії елементів кульшового суглобу на основі їх візуального спостереження

<p>Тип I. Стегна типу I мають кут альфа понад 60 градусів і є нормальними. Хоча існує відмінність між типами Ia і Ib, це не є клінічно значущим.</p>	
	<p>Тип Ia - це дослідження показує хорошу морфологію кісткової вертлюжної западини з гострим кутистим кістковим обідком. Тут немає проблем із зображенням бічного краю кісткового даху вертлюжної западини. Є добре покриття головки стегна хрящовим дахом і верхньою губою. Кут альфа вище 60 градусів, а кут бета набагато нижче 55 градусів.</p>
	<p>Тип Ib - це теж нормальне стегно. Хороше покриття головки стегнової кістки. Єдина різниця з типом Ia - притуплений кістковий ободок. В результаті альфа-кут буде трохи крутіше, ніж у типу Ia, але все ще в межах нормального діапазону. Кут бета складає 61°, тобто більш 55°. Ці стегна нормальні, і подальше спостереження не потрібно.</p>
	<p>Тип IIa. Якщо дитині менше 3 місяці, то кут альфа в 50-59 градусів вважається незрілим стегном. Стегна схильні до ризику розвитку дисплазії. У віці 6-13 тижнів проводиться відмінність, чи вважається, що незріле стегно розвивається відповідно до віку IIa(+) або недоречно IIa(-).</p>
	<p>Тип IIa (+) У віці 6 тижнів такі ж результати призводять до типу IIa (+). Процес дозрівання стегна типу IIa(+) все ще знаходиться в допустимих межах для віку відповідно до таблиці. Таким чином, кут альфа в 55 градусів у віці 7 тижнів називається типом IIa +, а в віці 10 тижнів він називається типом IIa(-).</p>
	<p>Тип IIb Якщо дитина старше 3 місяців або 13 тижнів, то кут альфа в 50-59 градусів вважається ознакою дисплазії, тобто типу IIb. У віці 3 місяців або 13 тижнів ті ж результати призводять до типу IIb-стегна.</p>
	<p>Тип IIc. Кістковий дах вертлюжної западини сильно пошкоджений з округлим або майже плоским кістковим обідком. Альфа-кут складає 46 градусів. Головка стегнової кістки все ще покрита хрящовим дахом і верхньою губою.</p>
	<p>Тип D. Стегно типу D дуже схоже на стегно типу IIc, але основною відмінністю є стегнове кільце зі зміщеним дахом хряща.</p>

Продовження таблиці 2	
	<p>Тип III. При стегнах типу III головка стегна вивихнута. Верхня губа зрушена вгору.</p>
	<p>Тип IV. При IV типі за Графом спостерігається серйозний вивих головки стегна, який закриває більшу частину кісткового даху. Хрящовий дах здавлений між головкою стегна і кістковим краєм вертлюжної западини. Верхня губа зміщена вниз.</p>

## 2.2 Алгоритми комп'ютерної діагностики 2d ультразвукових зображень дисплазії кульшового суглобу

В роботі запропоновано алгоритми комп'ютерної діагностики 2d ультразвукових зображень кульшового суглоба з використанням класифікації за Графом.

Алгоритм комп'ютерної діагностики 2d ультразвукових зображень кульшового суглобу з використанням інструмента визначення центрів кіл на бінарному зображенні показаний на Рис.3.

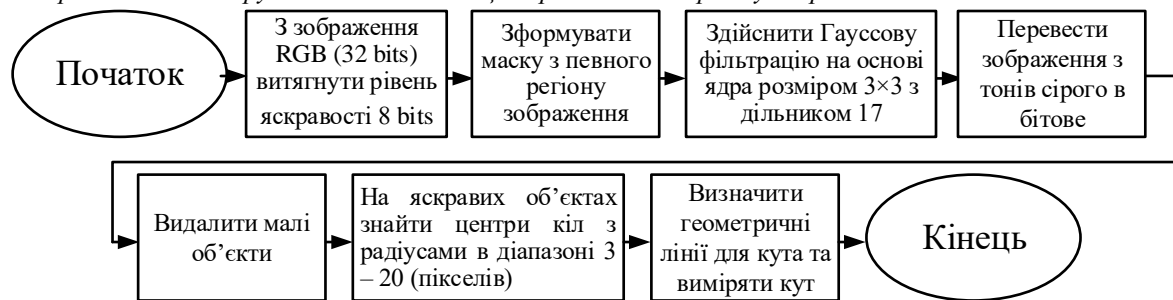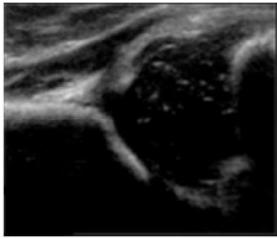


Рисунок 3 – Алгоритм комп'ютерної діагностики 2d ультразвукових зображень дисплазії кульшового суглобу з використанням інструмента визначення центрів кіл на бінарному зображенні

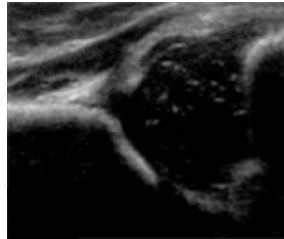
Для тестування взято зображення типу IIa (+) з таблиці 2. Кроки виконання алгоритму показані нижче на Рис.4. Для оцінки геометричних параметрів кульшового суглобу використано, як інструмент, пакет NI Vision Assistant [10]. Функціонал пакета дозволяє легко створити власні процедури для захоплення, фільтрації, виділення контурів об'єктів на зображенні, аналізу та редагування зображень, зміни налаштувань зображень, які обробляються. Ці процедури можна імпортувати до Labview для більш широкої функціональної обробки зображень. Візуалізація та простота використання є головною перевагою такого підходу, оскільки результат застосування функцій можна візуалізувати.

Для визначення геометричних параметрів кульшового суглобу (кутів) з використанням класифікації за Графом, необхідно визначити краєві лінії, які формують кути. Але перед цим необхідна попередня обробка зображення. Вхідне ультразвукове зображення кульшового суглобу з розширенням .jpg, (32 біта) - 533x444 Рис. 4а) перетворюється в зображення 8 біт формату «HSL» - Luminance Plane, яке утворюється з рівня яскравості вхідного зображення Рис. 4б). Далі відбувається обробка та аналіз зображення за допомогою використання операцій описаних нижче. Щоб зосередити обробку та аналіз на вибраному регіоні зображення використовують операцію маски зображення Рис. 4в). Для розмивання зображення використовують операцію фільтрування за Гаусом. Гауссова фільтрація на основі ядра розміром 3x3 з дільником 17 послаблює коливання інтенсивності світла в околицях пікселя та розмиває зображення Рис. 4г). Для ігнорування фонового шуму використовувався інструмент «Threshold a Grayscale Image» - поріг для пошуку світлих об'єктів. На цьому кроці алгоритм вибирає діапазони значень пікселів зображень у масштабах сірого з параметрами (Manual Threshold: Bright Object) (Рис. 4д)). Для видалення дрібних частинок із зображення виконано операцію високого рівня над частинками у бінарних зображеннях «Advanced Morphological» з кількістю ітерацій – 3 (Рис. 4е)). На подальших кроках алгоритму необхідно визначити краєві лінії, які формують кути. Для цього необхідно знайти маркери цих ліній на фрагменті ультразвукового зображення кульшового суглобу. Знайдем центри кіл у зображенні світлих фрагментів клубової кістки кульшового суглобу. Інструмент «Circle Detection» дозволяє знаходити центри кіл з радіусами в діапазоні 3 – 20 (пікселів) та відображає результати для всіх кіл, виявлених на зображенні.

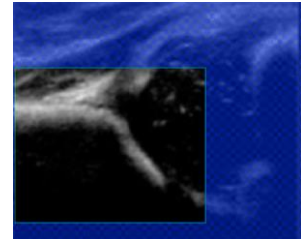
Кола, радіус яких не входить в цей діапазон ігноруються (Рис. 4ж). Закінчує алгоритм процедура Caliper, яка вимірює кути на основі геометричних міток (маркерів) отриманих від попередніх процедур обробки зображення (Рис. 4з).



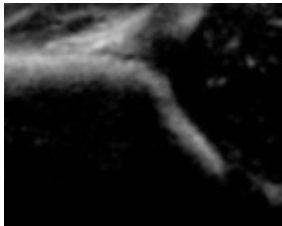а) Вхідне ультразвукове зображення кульшового суглобу RGB (32 bits) 533x444



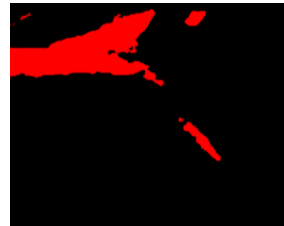б) Color Plan Extraction: Витягує план кольору (із зображення витягує HSL - рівень яскравості 8 bits)



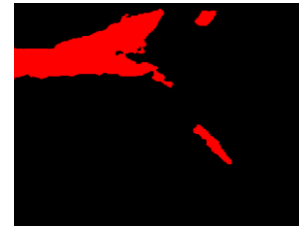в) Формування маски з певного регіону зображення



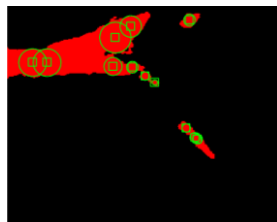г) Гауссова фільтрація на основі ядра розміром 3x3 з дільником 17



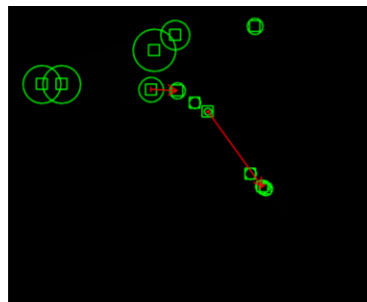
д) Поріг зображення. Використаний інструмент «Threshold a Grayscale Image» з параметрами (Manual Threshold: Bright Object)



е) Операція «Advanced Morphological» (Remove small objects) видалення малих об'єктів - з кількістю ітерацій –3



ж) Інструмент «Circle Detection» знаходження центрів кіл з радіусами в діапазоні 3 – 20 (пікселів)



з) Інструмент «Caliper Tool»

Рисунок 4 – Кроки виконання алгоритму комп'ютерної діагностики 2D ультразвукових зображень ДКС з використанням інструмента визначення центрів кіл на бінарному зображенні

На Рис.5 показано результат постобробки ультразвукового зображення кульшового суглобу. В ньому відмічено геометричні мітки (маркери) через які автоматично інструментами NI Vision Assistant LabVIEW проводяться лінії. Лінії формують  $\alpha$ -кут, який є виміром кісткового даху вертлюжної западини кульшового суглобу,  $\alpha = 51,69^\circ$ .

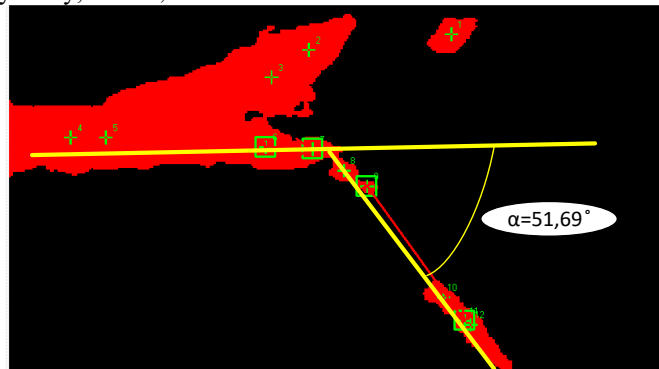


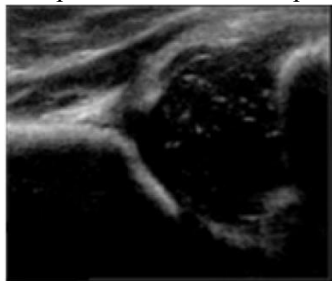
Рисунок 5 - Вимірювання  $\alpha$ -кута кульшового суглобу при оцінці ДКС на 2D ультразвукових зображеннях, змодельованих в NI Vision Assistant LabVIEW

В проведеному дослідженні можна використати ще один алгоритм для знаходження  $\alpha$ -кута. На Рис.6. показано алгоритм комп'ютерної діагностики 2d ультразвукових зображень дисплазії кульшового суглобу з використанням алгоритму виділення контуру «Find Straight Edge»

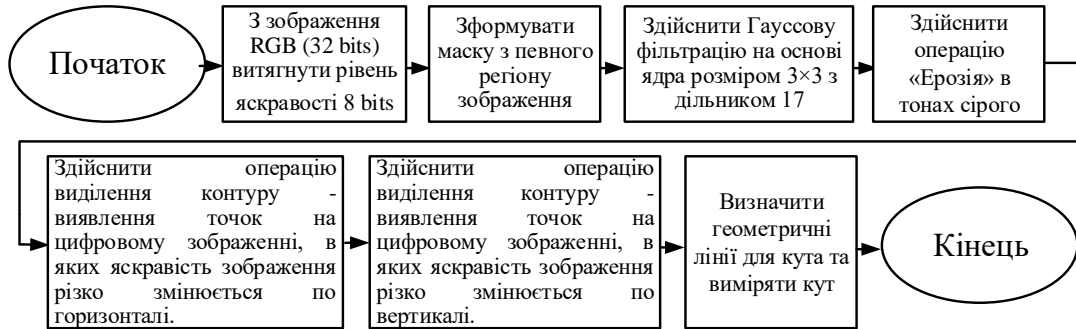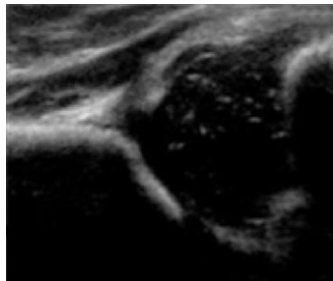


Рисунок 6 – Алгоритм комп'ютерної діагностики 2d ультразвукових зображень дисплазії кульшового суглобу з використанням інструмента

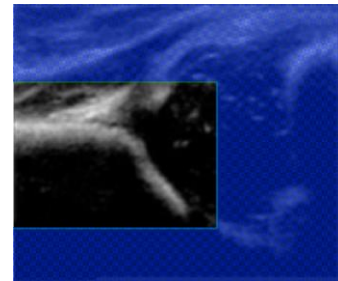
Кроки виконання алгоритму показані нижче на Рис.7.



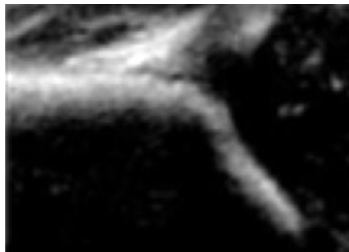а) Вхідне ультразвукове зображення кульшового суглобу RGB (32 bits) 533x444



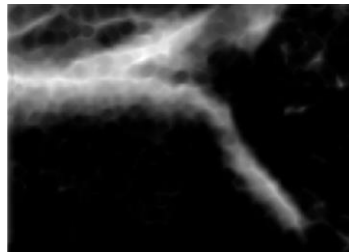
б) Color Plan Extraction: Витягує план кольору (із зображення витягує HSL - рівень яскравості 8 bits)



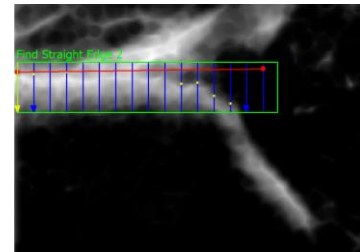
в) Формування маски з певного регіону зображення




г) Гауссова фільтрація на основі ядра розміром 3x3 з дільником 13



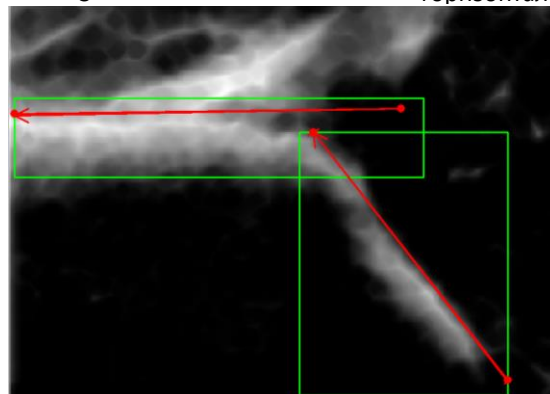
д) Операція Ерозія в «Gray Morphology» з кількістю операцій 3



е) Операція «Edge Detector»: Виділення контуру - по горизонталі.



ж) Операція «Edge Detector»: Виділення контуру - виявлення точок на цифровому зображенні, в яких яскравість зображення різко змінюється по вертикалі.



з) Інструмент «Caliper Tool» Вимірювання кута

Рисунок 7 – Кроки виконання алгоритму комп'ютерної діагностики 2d ультразвукових зображень дисплазії кульшового суглобу з використанням алгоритму виділення контуру «Find Straight Edge»

В цьому алгоритмі операції Рис.7(а,б,в,г.) співпадають з першим алгоритмом, тому ми описувати їх не будемо. Наступний крок алгоритму операція «Gray Morphology» впливає на структуру об'єктів у зображеннях в відтінках сірого. В алгоритмі використано операцію ерозії зображення в відтінках сірого. Ерозія зменшує яскравість пікселів, які оточені сусідами з меншою інтенсивністю (Рис.7д). Наступна операція виділення контуру перепада яскравості на світлих фрагментах клубової кістки кульшового суглобу використовує алгоритм Find Straight Edge [11], який представлений в NI Vision Assistant LabVIEW. Основним завданням алгоритму Find Straight Edge є пошук точок перепаду яскравості об'єкта на зображенні в двовимірній області зображення, яка була виділена раніше. У виділеній області пошукового регіону організовано ряд пошукових ліній, уздовж яких алгоритм визначає різкі переходи інтенсивності пікселів. Різкий перехід зазвичай характеризує край об'єкта на зображенні. По краю області перепаду яскравості об'єкта на зображенні ставляться крапки, які і відповідають прямій лінії визначення контуру, що проходить через окремі граничні точки кожного рядка пошукових ліній Рис.6. Дві процедури Edge Detector обробляють виділення контуру по горизонталі та вертикалі (Рис.7е,ж). Процедура Caliper – вимірює кути на основі геометричних міток отриманих від попередніх процедур обробки зображення (Рис.7з).

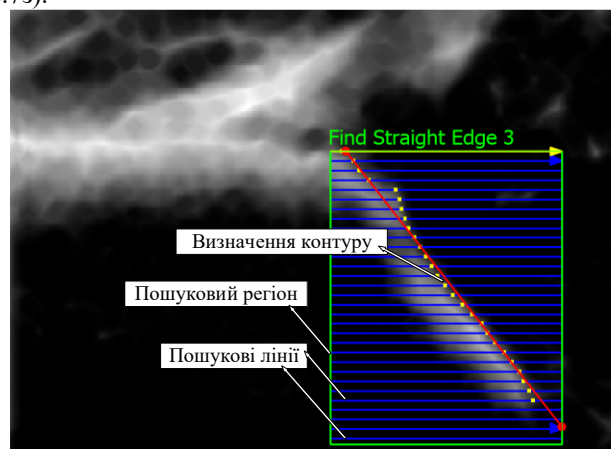


Рисунок 8 – Виділення контуру краю зображення клубової кістки та хряща вертлюжної западини по вертикалі алгоритмом Find Straight Edge

Інтерфейс результату роботи алгоритму для вимірювання  $\alpha$ -кута, який є виміром кісткового даху вертлюжної западини кульшового суглобу, змодельованого з використанням алгоритму Find Straight Edge, показаний на Рис.8, де  $\alpha = 53,04^\circ$ .

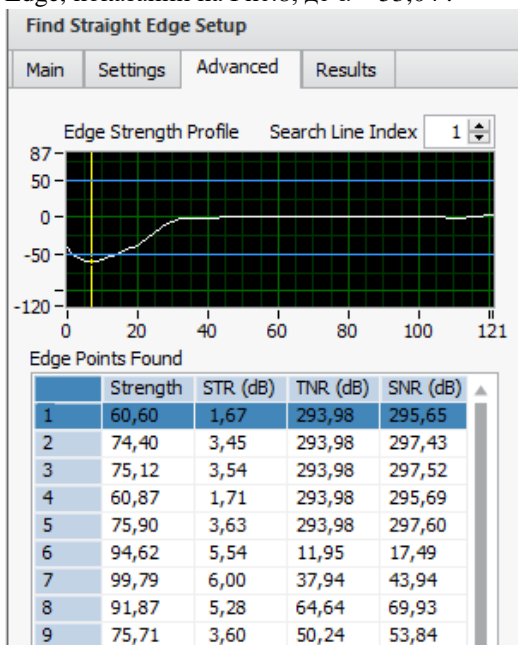


Рисунок 9 - Інформація крайових точок, знайдених уздовж всіх рядків ліній пошуку в області пошуку

Інформація крайових точок, знайдених уздовж всіх рядків ліній пошуку в області пошуку показана на Рис.8, Рис.9. Графічне представлення контрастності ребра вздовж зазначеного рядка лінії пошуку показано в таблиці Edge Points Found – знайдених краєвих точках. Жовта лінія вказує місце розташування знайденого ребра. Індекс рядка пошуку відповідає строчці в таблиці показників крайових точок в області пошуку. Наступна інформація відображається для кожного краю області пошуку:

Strength - сила контуру. Значення знаходяться в діапазоні від 0 до 1000. Чим більші значення тим сильніше визначення контуру.

STR - відношення сигналу до порогу для краю контуру, виражене в децибелах.

TNR - відношення порога до шуму для краю контуру, виражене в децибелах.

SNR - відношення сигнал / шум для краю контуру, виражене в децибелах.



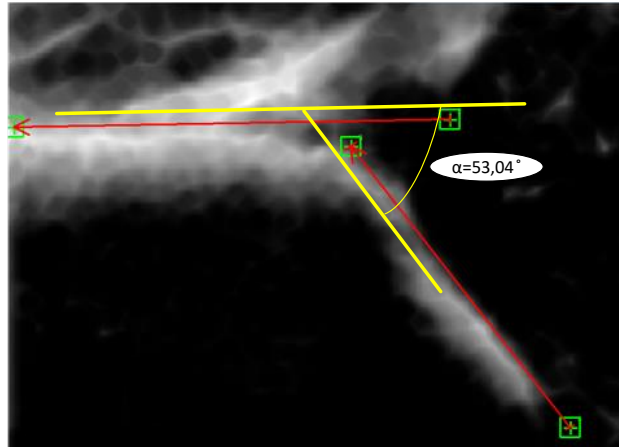


Рисунок 10 - Інтерфейс результату роботи алгоритму з використанням алгоритму виділення контуру «Find Straight Edge» для вимірювання  $\alpha$ -кута

### Висновки

Проаналізовано типи дисплазії кульшового суглобу за Графом для комп'ютерної діагностики 2D ультразвукових зображень. Показано на ультразвукових зображеннях геометричні параметри кульшового суглобу виміряні візуально вручну, які характерні для різних типів дисплазії. Для оцінки геометричних параметрів кульшового суглобу використано, як засіб пакет NI Vision Assistant. Розроблено алгоритми комп'ютерної діагностики 2d ультразвукових зображень дисплазії кульшового суглобу з використанням інструмента визначення центрів кіл на бінарному зображенні, та з використанням алгоритму виділення контуру «Find Straight Edge». Для тестування обрано ультразвукове зображення дисплазії кульшового суглобу типу 2a+ за Графом. Показано, що в ручному варіанті вимірювання кут  $\alpha = 55^\circ$ , алгоритм з використанням інструмента визначення центрів кіл на бінарному зображенні дає показники  $\alpha = 51,69^\circ$ , а з використанням алгоритму виділення контуру «Find Straight Edge» дає показники  $\alpha = 53,04^\circ$ . Тобто другий алгоритм більш точно вимірює  $\alpha$  – кут і відповідно діагностує дисплазію кульшового суглобу з більш високою достовірністю.

### Список літератури

- [1] American College of Radiology: ACR-AIUM practice guideline for the performance of the ultrasound examination for detection and assessment of developmental dysplasia of the hip. /ACR guidelines, 2012.
- [2] Overhoff, H., et al., Computer-based determination of the newborn's femoral head coverage using three-dimensional ultrasound scans, in Medical Image Computing and Computer-Assisted Intervention — MICCAI'98, W. Wells, A. Colchester, and S. Delp, Editors. 1998, Springer Berlin Heidelberg. p. 1024-1031.
- [3] García Luis R. Hip joint segmentation from 2D ultrasound data based on dynamic shape priors. / Luis-García, R. and C. Alberola-López// Proceedings of the 4th WSEAS international conference on Electronics, control and signal processing. World Scientific and Engineering Academy and Society (WSEAS), 2005.
- [4] Rathi Yogesh. Particle Filtering with Dynamic Shape Priors. Georgia Institute of Technology. / Yogesh Rathi, Samuel Dambreville, Allen Tannenbaum.// - Atlanta, GA [Електронний ресурс]. Режим доступу: [https://www.researchgate.net/publication/27543613\\_Particle\\_Filtering\\_with\\_Dynamic\\_Shape\\_Priors](https://www.researchgate.net/publication/27543613_Particle_Filtering_with_Dynamic_Shape_Priors)
- [5] Garcia Luis. Parametric 3D hip joint segmentation for the diagnosis of developmental dysplasia. in Engineering in Medicine and Biology Society. / Luis-Garcia, R. and C. Alberola-Lopez. // EMBS '06. 28th Annual International Conference of the IEEE. - 2006.
- [6] Garcia Luis. Analysis of ultrasound images based on local statistics. / Luis-Garcia, R., Aja-Fernandez S., and Cardenes-Almeida R. // Application to the diagnosis of developmental dysplasia of the hip, in 2007 IEEE Ultrasonics Symposium. 2007. P. 2531-2534.
- [7] Chen H.Y. Application of segmentation and measurement in the treatment of developmental dysplasia of the hip. / Chen H.Y., et al. // Bioinformatics and Biomedical Engineering, ICBBE 2007. The 1st International Conference on.. 2007.
- [8] Graf R. Hip sonography--how reliable? Sector scanning versus linear scanning? Dynamic versus static examination? / Graf R. // Clin Orthop Relat Res., №281 1992. P. 18-21.
- [9] Robben Simon. Developmental Dysplasia of the Hip – Ultrasound / Simon Robben and Robin Smithuis.//: [Електронний ресурс]. Режим доступу: <http://www.radiologyassistant.nl/en/p54ba2c50995c5/developmental-dysplasia-of-the-hip-ultrasound.html>

- [10] National Instruments Corporation: [Електронний ресурс]. Режим доступу: <http://www.ni.com/vision/software/vdm/>
- [11] IMAQ Vision for Visual Basic. User manual. National Instruments Corporation. [Електронний ресурс]. Режим доступу: <http://www.ni.com/pdf/manuals/371257a>  
Стаття надійшла: 11.11.19.

#### References

- [1] American College of Radiology: ACR-AIUM practice guideline for the performance of the ultrasound examination for detection and assessment of developmental dysplasia of the hip. /ACR guidelines, 2012.
- [2] Overhoff, H., et al., Computer-based determination of the newborn's femoral head coverage using three-dimensional ultrasound scans, in Medical Image Computing and Computer-Assisted Intervention — MICCAI'98, W. Wells, A. Colchester, and S. Delp, Editors. 1998, Springer Berlin Heidelberg. p. 1024-1031.
- [3] García Luis R. Hip joint segmentation from 2D ultrasound data based on dynamic shape priors. / Luis-García, R. and C. Alberola-López// Proceedings of the 4th WSEAS international conference on Electronics, control and signal processing. World Scientific and Engineering Academy and Society (WSEAS), 2005.
- [4] Rathi Yogesh. Particle Filtering with Dynamic Shape Priors. Georgia Institute of Technology. / Yogesh Rathi, Samuel Dambreville, Allen Tannenbaum.// - Atlanta, GA [Electronic resource]. — Available: [https://www.researchgate.net/publication/27543613\\_Particle\\_Filtering\\_with\\_Dynamic\\_Shape\\_Priors](https://www.researchgate.net/publication/27543613_Particle_Filtering_with_Dynamic_Shape_Priors)
- [5] Garcia Luis. Parametric 3D hip joint segmentation for the diagnosis of developmental dysplasia. in Engineering in Medicine and Biology Society. / Luis-Garcia, R. and C. Alberola-Lopez. // EMBS '06. 28th Annual International Conference of the IEEE. - 2006.
- [6] Garcia Luis. Analysis of ultrasound images based on local statistics. / Luis-Garcia, R., Aja-Fernandez S., and Cardenes-Almeida R. // Application to the diagnosis of developmental dysplasia of the hip, in 2007 IEEE Ultrasonics Symposium. 2007. P. 2531-2534.
- [7] Chen H.Y. Application of segmentation and measurement in the treatment of developmental dysplasia of the hip. / Chen H.Y., et al. // Bioinformatics and Biomedical Engineering, ICBBE 2007. The 1st International Conference on.. 2007.
- [8] Graf R. Hip sonography--how reliable? Sector scanning versus linear scanning? Dynamic versus static examination? / Graf R. // Clin Orthop Relat Res., №281 1992. P. 18-21.
- [9] Robben Simon. Developmental Dysplasia of the Hip – Ultrasound / Simon Robben and Robin Smithuis.//: [Electronic resource]. — Available: <http://www.radiologyassistant.nl/en/p54ba2c50995c5/developmental-dysplasia-of-the-hip-ultrasound.html>
- [10] National Instruments Corporation: [Electronic resource]. — Available: <http://www.ni.com/vision/software/vdm/>
- [11] IMAQ Vision for Visual Basic. User manual. National Instruments Corporation. [Electronic resource]. — Available: <http://www.ni.com/pdf/manuals/371257a>

#### Відомості про авторів

**Білинський Йосип Йосипович** - д.т.н., професор кафедри Електроніки та наносистем, Вінницький національний технічний університет.

**Нікольський Олександр Іванович** – к.т.н., доцент, доцент кафедри біофізики медичної апаратури та інформатики, Вінницький національний медичний університет.

**Гуральник Артем Борисович** – аспірант кафедри Електроніки та наносистем, Вінницький національний технічний університет.

И. И. Билинский<sup>1</sup>, А. И. Никольский<sup>2</sup>, А. Б. Гуральник<sup>1</sup>

## КОМПЬЮТЕРНЫЙ АНАЛИЗ 2D УЛЬТРАЗВУКОВЫХ ИЗОБРАЖЕНИЙ ТАЗОБЕДРЕННОГО СУСТАВА И ИЗМЕРЕНИЕ ЕГО ГЕОМЕТРИИ

1 – Винницький національний технічний університет, Вінниця

2 – Винницький національний медичний університет, Вінниця

Y. Y. Bilynskyy<sup>1</sup>, A. I. Nikolskyy<sup>2</sup>, A. B. Huralnyk<sup>1</sup>

## **COMPUTER ANALYSIS OF 2D ULTRASONIC IMAGINGS OF HIP DYSPLASIA AND MEASUREMENT OF ITS GEOMETRY**

1 – Vinnytsia National Technical University, Vinnytsia

2 – Vinnytsia National Medical University, Vinnytsia